

# Manifestasi Klinis dan Neuroimaging Pada Sindrom Dandy Walker

*by Irbi Eki Habibi*

---

**Submission date:** 03-Jul-2024 02:52PM (UTC+0700)

**Submission ID:** 2411982981

**File name:** Vitamedika\_vol\_2\_no\_3\_juli\_2024\_hal\_06-11.pdf (1.37M)

**Word count:** 2068

**Character count:** 12952

## Manifestasi Klinis dan Neuroimaging Pada Sindrom Dandy Walker

<sup>8</sup>  
Irbi Eki Habibi

Dokter Umum Rumah Sakit Daerah Madani Kota Pekanbaru, Riau, Indonesia

<sup>8</sup>  
Andriyani Andriyani

Dokter Umum Rumah Sakit Daerah Madani Kota Pekanbaru, Riau, Indonesia

Korespondensi Penulis: [irbiekyh@gmail.com](mailto:irbiekyh@gmail.com)\*

<sup>9</sup>  
**Abstract.** Dandy Walker syndrome is a rare malformation of the central nervous system characterized by expansion of the fourth ventricle, widening of the posterior fossa, agenesis or dysplasia of the cerebellar vermis accompanied by upward dislocation. This disease occurs more often in women and the etiology is still unknown, but it is related to a combination of genetic and environmental factors. Dandy Walker syndrome is often not detected initially unless clinical manifestations in the form of hydrocephalus occur. This is interesting to discuss considering the low diagnosis of Dandy Walker Syndrome. Diagnosis is based on clinical symptoms and radiological images on antenatal ultrasound, CT scan and MRI. Management of Dandy Walker Syndrome can include surgery to reduce hydrocephalus, physical and occupational therapy, and pharmacotherapy to control neurological symptoms. The lack of diagnosis of Dandy Walker Syndrome makes this an interesting matter to review in the literature.

**Keywords:** Radiological images, Clinical symptoms, Diagnostic criteria, Dandy Walker Syndrome.

**Abstrak.** Sindrom Dandy Walker merupakan suatu malforasi jarang pada sistem saraf pusat yang ditandai dengan perluasan ventrikel keempat, pelebaran fosa posterior, agenesis atau displasia pada vermis serebelum disertai dislokasi ke atas. Penyakit ini lebih banyak terjadi perempuan dan etiologinya masih belum diketahui, namun berhubungan dengan kombinasi faktor genetik dan lingkungan. Sindrom Dandy Walker sering tidak terdeteksi awalnya kecuali jika telah terjadi manifestasi klinis berupa hidrosefalus. Hal ini menarik untuk dibahas mengingat rendahnya diagnosis pada Sindrom Dandy Walker. Penegakan diagnosis berdasarkan pada gejala klinis serta gambaran radiologis pada USG antenatal, CT Scan, dan MRI. Manajemen Sindrom Dandy Walker dapat berupa tindakan bedah untuk mengurangi hidrosefalus, terapi fisik dan okupasi, serta farmakoterapi untuk pengendalian gejala neurologis. Kurang terdiagnosisnya Sindrom Dandy Walker menjadikan hal ini menarik untuk ditinjau secara kepustakaan.

**Kata Kunci :** Gambaran radiologis, gejala klinis, Kriteria diagnosis, Sindrom Dandy Walker.

### PENDAHULUAN

Sindrom Dandy Walker (SDW) merupakan suatu kelainan bawaan pada Sistem Saraf Pusat (SSP) yang ditandai dengan perluasan ventrikel keempat, pelebaran fosa posterior, agenesis atau displasia pada vermis serebelum disertai dislokasi ke atas.<sup>1</sup> Kelainan ini pertama kali dijelaskan pada tahun 1914 oleh Dandy dan Blackfan, kemudian diikuti pada tahun 1942 oleh Walker dan Tagat. Pada tahun 1954 akhirnya diberikan istilah Sindrom Dandy Walker oleh Benda.<sup>2</sup> Insidennya sangat jarang, hanya sekitar 1/25000-35000 kelahiran. Perempuan lebih banyak yang terkena daripada laki-laki dengan ratio 3:1.<sup>3,4</sup> Sindrom Dandy Walker dapat merupakan kelainan tunggal maupun disertai malforasi di bagian lain, baik di SSP maupun non-SSP.<sup>3</sup> Gangguan ini juga dilaporkan berhubungan dengan berbagai penyakit seperti *Acquired Immunodeficiency Syndrome* (AIDS), penyakit ginjal dan hati.<sup>5</sup> Sindrom Dandy Walker biasanya akan muncul pada masa anak-anak namun pada beberapa kasus juga baru

Received: Juni 30, 2024; Accepted: Juli 03, 2024; Published: Juli 31, 2024

\* Irbi Eki Habibi, [irbiekyh@gmail.com](mailto:irbiekyh@gmail.com)

dilaporkan pada saat dewasa.<sup>1,6</sup> Studi lanjutan tentang penyakit ini masih terbatas dikarenakan kelangkaan kasus dan manifestasi klinik yang beragam.

## **PEMBAHASAN**

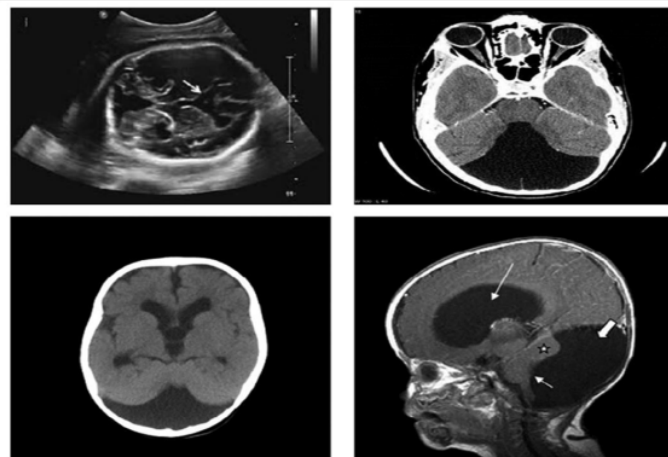
Etiologi Sindrom Dandy Walker masih belum sebelumnya diketahui namun sering dianggap sebagai kombinasi faktor genetik dan lingkungan.<sup>3,5</sup> Kelainan kromosom terjadi pada 50% pasien. Kelainan yang paling sering adalah trisomi 9,18,13,21 dan triploidi. Kelainan ini juga dapat diwariskan dengan X-linked atau autosomal resesif.<sup>1,7</sup> Selain itu **delesi pada kromosom ZIC1 dan ZIC 4 yang berperan dalam pertumbuhan serebelum dan struktur lain** disekitarnya saat perkembangan janin juga berkontribusi terjadinya kelainan ini.<sup>1,6</sup> Adanya kelainan kromosom akan semakin dicurigai apabila disertai dengan malformasi lainnya.<sup>3</sup> Sedangkan faktor lingkungan yang berkaitan dengan Sindrom Dandy Walker adalah infeksi maternal, alkohol, diabetes pada ibu, serta penggunaan obat-obatan teratogenik saat hamil seperti warfarin, etanol, dan isotretinoin.<sup>5</sup>

Gejala klinis pada Sindrom Dandy Walker terjadi akibat adanya gangguan aliran pada cairan serebrospinal (CSS). Seperti yang kita tahu bahwa CSS diproduksi oleh pleksus koroideus di sistem ventrikel. Kemudian akan mengalir ke ventrikel lateral. Setelah itu menuju ventrikel ketiga melalui foramen monro. CSS lalu mengalir ke ventrikel keempat melalui aquaduktus sylvii. Kemudian akan dialirkan ke ruang subarachnoid melalui foramen luscha dan foramen magendi yang selanjutnya ke area sinus sagitalis tempat CSS diserap ke aliran sistemik.<sup>8</sup> Pada Sindrom Dandy Walker, akibat tidak terbentuknya foramen luscha dan foramen magendi akan menyebabkan gangguan aliran cairan CSS, pembesaran ventrikel keempat, disertai terbentuknya kista di daerah serebelum, sehingga bagian vermis serebelum jadi tidak terbentuk.<sup>6</sup>

Diagnosis penyakit ini sering terlambat dan sering baru terdeteksi saat remaja. Sekitar 90% penderita Sindrom Dandy Walker memiliki hidrocefalus. Manifestasi klinis hidrocefalus tersebut biasanya didiagnosis sekitar 80% sebelum usia satu tahun dan juga sering disertai keterlambatan perkembangan motorik.<sup>4,6</sup> Sedangkan pada anak-anak yang lebih tua lebih sering memberikan gambaran klinis yang mirip dengan tumor serebelum akibat peningkatan tekanan intrakranial, dengan gejala yang paling umum yaitu ataksia dan nistagmus.<sup>1</sup> Gejala lainnya yang dapat ditemukan adalah 15,30% mengalami kejang, 41,7% mengalami gangguan kecerdasan, keterbelakangan psikomotorik, kekakuan otot, peningkatan lingkaran kepala, dan retardasi pertumbuhan.<sup>4,5</sup> Sebanyak 34 kasus Sindrom Dandy Walker yang disertai malforasi meningocele juga telah dilaporkan.<sup>9</sup> Namun, setengah dari penderita juga ternyata masih

didapatkan IQ yang normal.<sup>5</sup> Selain itu, pada 26-38% kasus juga disertai kelainan ekstrakranial, seperti *ventricular septal defects*, *atrial septal defects*, patent ductus arteriosus, stenosis paru, kelainan usus, dan kelainan ginjal seperti polikistik ginjal, dan kriptokidismus.<sup>1,2,9</sup>

Sindrom Dandy Walker didiagnosis menggunakan alat pencitraan seperti *ultrasonography* (USG), *magnetic resonance imaging* (MRI) dan *computed tomography* (CT) scan.<sup>1</sup> USG prenatal dapat dilakukan pada minggu ke 18 kehamilan untuk melihat apakah vermis serebelum telah berkembang sempurna sehingga Sindrom Dandy Walker dapat terdeteksi secara dini.<sup>2,4</sup> Namun, setelah usia gestasi 20 minggu, MRI lebih baik dalam mendiagnosis adanya kelainan pada sistem saraf pusat. MRI kepala merupakan modalitas pemeriksaan terbaik untuk mendiagnosis Sindrom Dandy Walker dan variannya. Adanya agenesis total atau parsial vermis serebelum, dilatasi kistik pada ventrikel keempat, dan pembesaran fosa posterior merupakan kriteria untuk mendiagnosis Sindrom Dandy Walker pada MRI.<sup>4</sup>



**Gambar 1 : Gambaran USG, CT Scan, dan MRI pada pasien dengan Sindrom Dandy Walker. Tampak adanya hidrocefalus, kista pada fosa posterior. agenesis vermis serebelum serta perluasan fosa posterior. <sup>1</sup>**

Terdapat beberapa jenis diagnosis banding yang relevan dengan Sindrom Dandy Walker baik secara klinis maupun radiologis. Varian Dandy Walker merupakan bentuk malformasi lebih yang ringan namun tidak memenuhi karakteristik Sindrom Dandy Walker. Kelainannya berupa adanya defek pada inferior vermis serebelum serta penghubung antara ventrikel keempat dan sisterna magna.<sup>1</sup> Diagnosis banding lainnya yaitu Malforasi Dandy Walker yang didapatkan malformasi yang lebih kompleks. Pada Malforasi Dandy Walker ditemukan agenesis vermis lengkap atau sebagian, pembesaran fosa posterior dengan

perpindahan tentorium, sinus transversal, dan tortular ke atas, serta didapatkan pelebaran kistik ventrikel keempat.<sup>10</sup> Sejumlah kelainan kistik serebelum juga mirip seperti Sindrom Dandy Walker yaitu megasisterna magna, persistan kista kantong blake, dan kista arachnoid fossa posterior.<sup>1</sup>

Tujuan utama pengobatan pada Sindrom Dandy Walker adalah mengurangi tekanan intrakranial akibat hidrosefalus atau adanya kista di fosa posterior yang dapat dilakukan dengan intervensi bedah.<sup>11</sup> Pemasangan shunt merupakan pilihan umum yang berfungsi untuk mengalirkan CSS ke rongga lain sehingga dapat mengurangi tekanan intrakranial.<sup>12</sup> Beberapa teknik pembedahan yang dapat dilakukan pada pasien Sindrom Dandy Walker adalah : (1) Pemasangan shunt di bagian supratentorial (2) Pemasangan shunt kista serebelum (3) Pemasangan shunt kista dan bagian supratentorial (shunt ganda) (4) Pemasangan shunt ventriculoperitoneal dan (5) Metode Endoskopi. Metode endoskopi merupakan metode intervensi lain selain shunt contohnya *Endoscopic Third Ventriculostomy (ETV)*.<sup>1</sup> ETV merupakan prosedur endoskopi kedalam sistem ventrikel kemudian membuat lubang di lantai ventrikel ketiga sehingga CSS dapat langsung mengalir ke CSS.<sup>8</sup> Berbagai pilihan teknik pembedahan tersebut pada dasarnya memiliki pertimbangan masing-masing. Namun perlu dilihat tingkat keberhasilan dan tanpa komplikasi yang serius pada setiap pasien.<sup>1</sup>

Selain intervensi bedah, terapi medikamentosa juga dapat diberikan pada pasien Sindrom Dandy Walker. Golongan diuretik seperti asetazolamid dan furosemid dapat mengurangi produksi CSS oleh pleksus koroidalis sehingga mengurangi hidrosefalus.<sup>8</sup> Obat-obatan lainnya untuk mengendalikan kejang dan gejala neurologis lainnya mungkin juga diperlukan tergantung klinis pasien. Fisioterapi bertujuan untuk meningkatkan kemampuan motorik dan koordinasi.<sup>4</sup>

Prognosis pasien Sindrom Dandy Walker bervariasi tergantung dari tingkat keparahan, durasi, serta kondisi yang menyertai.<sup>7</sup> Angka kematian pada penderita Sindrom Dandy Walker akan meningkat apabila gangguan ini telah terdiagnosis di awal-awal kehidupan.<sup>1</sup> Pemasangan shunt untuk mengontrol hidrosefalus pada dasarnya mengurangi mortalitas pasien.<sup>2</sup> Namun angka kematian juga tinggi setelah pasien menjalani tindakan pembedahan. Hal ini terjadi biasanya terjadi akibat kerusakan shunt, infeksi, dan kelainan sistemik yang menyertai.<sup>1</sup> Teknik ETV dilaporkan memiliki resiko infeksi yang lebih rendah dibandingkan shunt.<sup>8</sup> Komplikasi lain yang bisa timbul setelah pasien menjalani operasi yaitu adanya gangguan visual, hilang pendengaran, kejang, kelainan neurogenik dan sistemik lainnya. Namun beberapa penelitian menemukan IQ yang normal pada 30-80% pada penderita yang bertahan.<sup>1</sup> Dilaporkan juga bahwa hampir 30% anak-anak mengalami kejang berulang setelah pemasangan shunt

ventriculoperitoneal.<sup>12</sup> Pada beberapa kasus dilaporkan pada pasien Sindrom Dandy Walker saat dewasa memiliki gangguan psikosis akibat adanya displasia pada vermis serebelum.<sup>13</sup>

## KESIMPULAN

Sindrom Dandy Walker merupakan suatu malformasi yang jarang pada sistem saraf pusat dengan karakteristik perluasan ventrikel keempat, pelebaran fosa posterior, agenesis atau displasia pada vermis serebelum disertai dislokasi ke atas. Kelainan ini biasanya terdeteksi akibat adanya hidrosefalus meskipun sebenarnya memiliki manifestasi klinis yang beragam. Pemeriksaan yang dapat dilakukan untuk mendeteksi Sindrom Dandy Walker adalah USG antenatal atau postnatal, CT Scan, dan MRI. Hidrosefalus dan kista pada fosa posterior dapat dilakukan manajemen pembedahan dengan shunting, endoskopi, atau keduanya.

## DAFTAR PUSTAKA

- 1 Almadhoun, I. K. H., Almadhoun, M. K., Hattab, A. W., Alazzeah, N. N., Aladwan, S. T., & Ta'amneh, O. (2023). Diagnosis and treatment of Dandy-Walker Syndrome with two types of ventriculoperitoneal (VP) shunts: A case report. *Cureus*. Published online October 6, 2023. <https://doi.org/10.7759/cureus.46564>
- 2 Al-Obaidi, A. D., Abdulwahid, A. T., Al-Obaidi, M. N., Ali, A. M., & Hashim, H. T. (2023). Dandy-Walker syndrome associated with a giant occipital meningocele: A case report and a literature review. *eNeurologicalSci*, 33. <https://doi.org/10.1016/j.ensci.2023.100486>
- 3 Alsalamah, R. K., Alenezi, M. M., & Alsaab, F. (2022). Dandy-Walker syndrome with bilateral foanal atresia: A case report. *International Journal of Surgery Case Reports*, 90. <https://doi.org/10.1016/j.ijscr.2021.106702>
- 4 Chen, Y., Zhu, J., Zhang, D., Han, L., Wang, J., & Yang, W. (2022). Refractory psychiatric symptoms and seizure associated with Dandy-Walker syndrome: A case report and literature review. *Medicine (United States)*, 101(46), E31421. <https://doi.org/10.1097/MD.00000000000031421>
- 5 Denny, A. (2020). Penggunaan neurodevelopmental treatment pada kasus Dandy-Walker Syndrome. *Jurnal Sosial Humaniora Terapan*, 3(1).
- 6 Haddadi, K., Zare, A., & Asadian, L. (2018). Dandy-Walker Syndrome: A review of new diagnosis and management in children. *Jornal of Pediatric Review*, 6(2). <https://doi.org/10.5812/jpr.63486>
- 7 Hayat, F., Ismail, M., Alqhtani, M. M., et al. (2023). Dandy-Walker Syndrome: Delayed acute presentation with unusual symptoms. *Cureus*. Published online December 10, 2023. <https://doi.org/10.7759/cureus.50262>
- 8 Mafiana, R., Gaus, S., Aceh, B., & Hoesin, A. (n.d.). Manajemen neuroanestesi pada sindrom Dandy-Walker dengan hiperkalemia.
- 9 Monteagudo, A. (2020). Dandy-Walker Malformation. *American Journal of Obstetrics and Gynecology*, 223(6), B38-B41. <https://doi.org/10.1016/j.ajog.2020.08.184>
- 10 Oria, M. S., Rasib, A. R., Pirzad, A. F., Khel, F. W. I., Khel, M. I. I., & Wardak, F. R. (2022). A rare case of Dandy-Walker Syndrome. *International Medical Case Reports Journal*, 15, 55-59. <https://doi.org/10.2147/IMCRJ.S350858>

- Permana, R. (n.d.). Tinjauan pustaka hidrocefalus dan tatalaksana bedah sarafnya. *Jurnal Sosial Humaniora Terapan*, 45.
- Porras Segovia, A., Guerrero-Jiménez, M., Carrillo de Albornoz Calahorro, C. M., & Gutierrez-Rojas, L. (2021). Psychosis and Dandy-Walker syndrome: A case report and review of the literature. *General Psychiatry*, 34(2). <https://doi.org/10.1136/gpsych-2020-100254>
- Sun, Y., Wang, T., Zhang, N., Zhang, P., & Li, Y. (2023). Clinical features and genetic analysis of Dandy-Walker syndrome. *BMC Pregnancy and Childbirth*, 23(1). <https://doi.org/10.1186/s12884-023-05367-1>

# Manifestasi Klinis dan Neuroimaging Pada Sindrom Dandy Walker

## ORIGINALITY REPORT

22%

SIMILARITY INDEX

19%

INTERNET SOURCES

11%

PUBLICATIONS

13%

STUDENT PAPERS

## PRIMARY SOURCES

1	Submitted to College of the North Atlantic-Qatar Student Paper	6%
2	Submitted to King's College Student Paper	2%
3	Submitted to Touro College Student Paper	2%
4	revistamedicalreview.emnuvens.com.br Internet Source	2%
5	Submitted to Delaware Technical Community Wilmington Student Paper	1%
6	cjcnn.org Internet Source	1%
7	www.unboundmedicine.com Internet Source	1%
8	jurnalsinaps.com Internet Source	1%



9	<a href="http://doaj.org">doaj.org</a> Internet Source	1 %
10	<a href="http://scholar.ui.ac.id">scholar.ui.ac.id</a> Internet Source	1 %
11	<a href="http://journal.vokasi.ui.ac.id">journal.vokasi.ui.ac.id</a> Internet Source	1 %
12	<a href="http://educapes.capes.gov.br">educapes.capes.gov.br</a> Internet Source	<1 %
13	<a href="http://ejournal.adpi-indonesia.id">ejournal.adpi-indonesia.id</a> Internet Source	<1 %
14	<a href="http://nyeriwajah.com">nyeriwajah.com</a> Internet Source	<1 %
15	<a href="http://www.klikdokter.com">www.klikdokter.com</a> Internet Source	<1 %
16	<a href="http://www.obgynia.com">www.obgynia.com</a> Internet Source	<1 %
17	<a href="http://www.openaccess.hacettepe.edu.tr:8080">www.openaccess.hacettepe.edu.tr:8080</a> Internet Source	<1 %
18	<a href="http://www.socialstyrelsen.se">www.socialstyrelsen.se</a> Internet Source	<1 %
19	<a href="http://stutzartists.org">stutzartists.org</a> Internet Source	<1 %

---

Exclude quotes Off

Exclude matches Off

Exclude bibliography Off

# Manifestasi Klinis dan Neuroimaging Pada Sindrom Dandy Walker

---

GRADEMARK REPORT

---

FINAL GRADE

GENERAL COMMENTS

/0

---

PAGE 1

---

PAGE 2

---

PAGE 3

---

PAGE 4

---

PAGE 5

---

PAGE 6

---